


ENTHESOPATHIE DU MEMBRE INFERIEUR
CHEZ L'ENFANT :
OSGOOD SCHLATTER

DIAGNOSTIC ET PRISE EN CHARGE EN MEDECINE GENERALE

DEFINITION

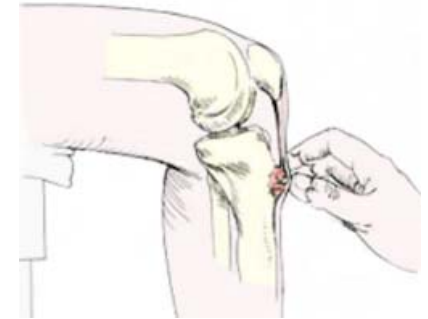- ▶ Ostéochondrose de croissance de la tubérosité tibiale antérieure (TTA)
- ▶ Douleurs déclenchées et aggravées par les activités sportives = douleur **mécanique**
- ▶ uni ou bilatérale
- ▶ Garçons sportifs, 9 - 15 ans
- ▶ Etiologie: probablement micro traumatismes répétés



DIAGNOSTIC

▶ **CLINIQUE**

- ▶ Douleur reproductible à la palpation de l'insertion du tendon rotulien sur la TTA et à l'extension du genou contre résistance



- ▶ +/- signes inflammatoires locaux
- ▶ +/- raccourcissement fonctionnel du quadriceps, rétraction des muscles ischio jambiers
- ▶ Testing négatif de toutes les autres structures
- ▶ Radiographie uniquement en cas de doute

PRISE EN CHARGE

- ▶ **REPOS SPORTIF** en fonction des douleurs
- ▶ Puis reprise progressive en évitant sauts, shoots, demi flexion
- ▶ Antalgiques pallier I
- ▶ +/- kiné si rétractions tendineuses
- ▶ Pas d'attelle rigide amovible
- ▶ Immobilisation plâtrée exceptionnelle
- ▶ Rassurer sur b nignit  et  volution



Merci de votre attention

▶ **Bibliographie**

- ▶ Mary P. Pathologies douloureuses d'origine mécaniques. In Maladies systémiques et articulaires en rhumatologie pédiatrique. Médecine-sciences Flammarion. Novembre 2009
- ▶ Vargas B, Lutz N, Dutoit M, Zambelli PY. Maladie d'Osgood Schlatter. Revue Médicale Suisse n° 172 publiée le 24/09/2008

