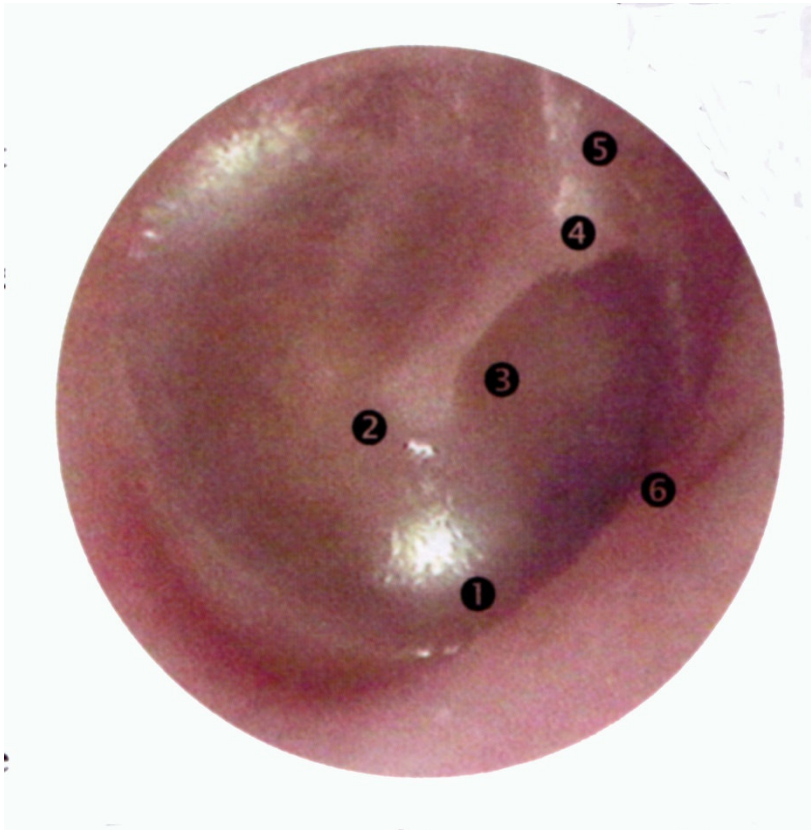


# Des tympanes .....

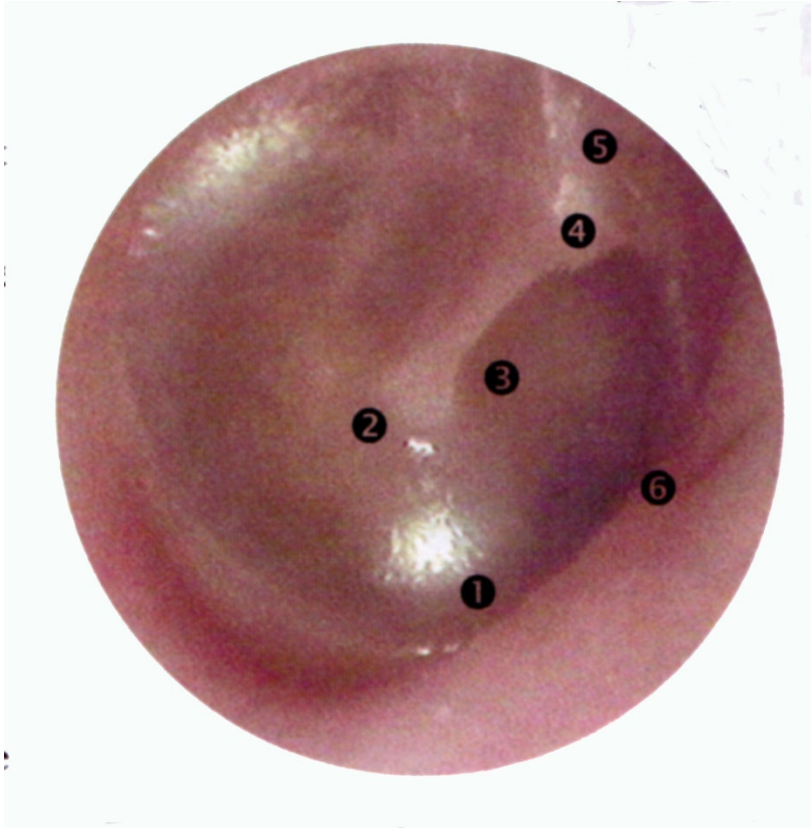


Collège Lyonnais des  
Généralistes Enseignants

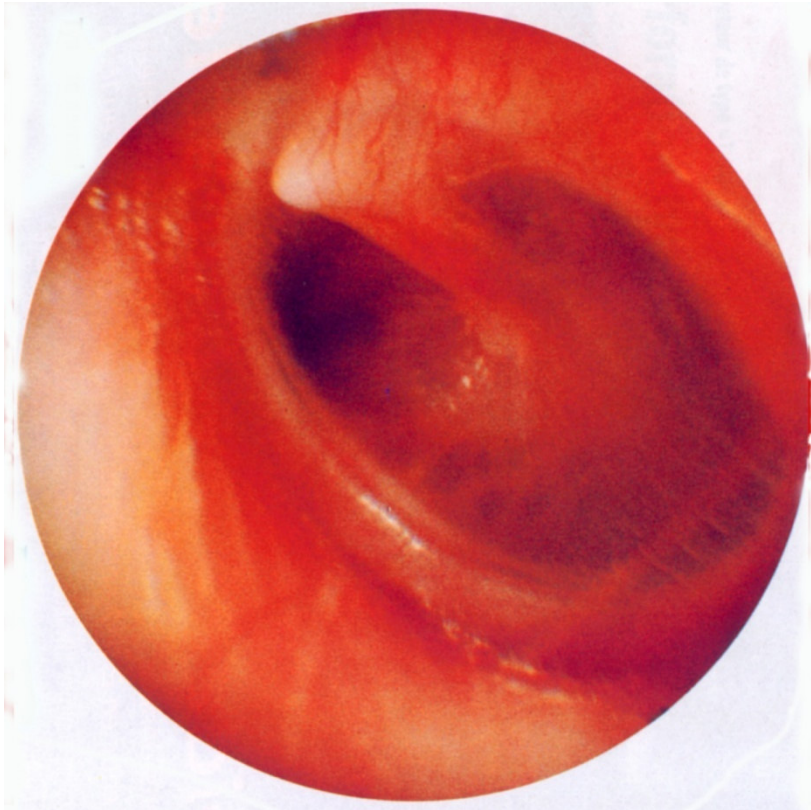


1- Enfant de 6 ans  
*Tympan droit*  
*Vu à l'occasion d'une*  
*visite de sport*

# Tympan droit normal

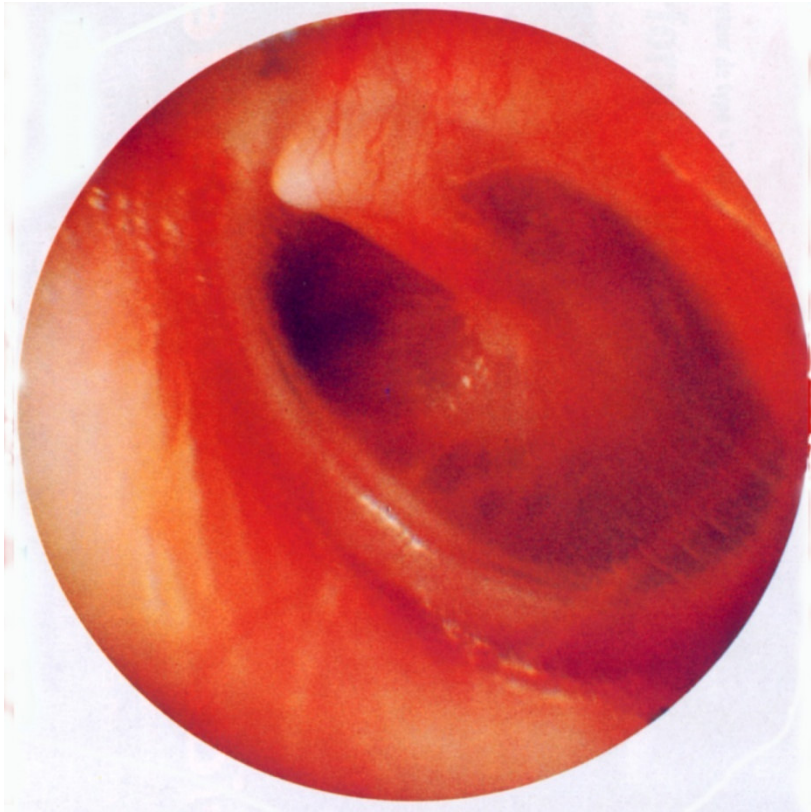


- ① *Triangle lumineux*
- ② *Ombilic*
- ③ *Manche du marteau*
- ④ *Apophyse du marteau*
- ⑤ *Pars flacida*
- ⑥ *Annulus*



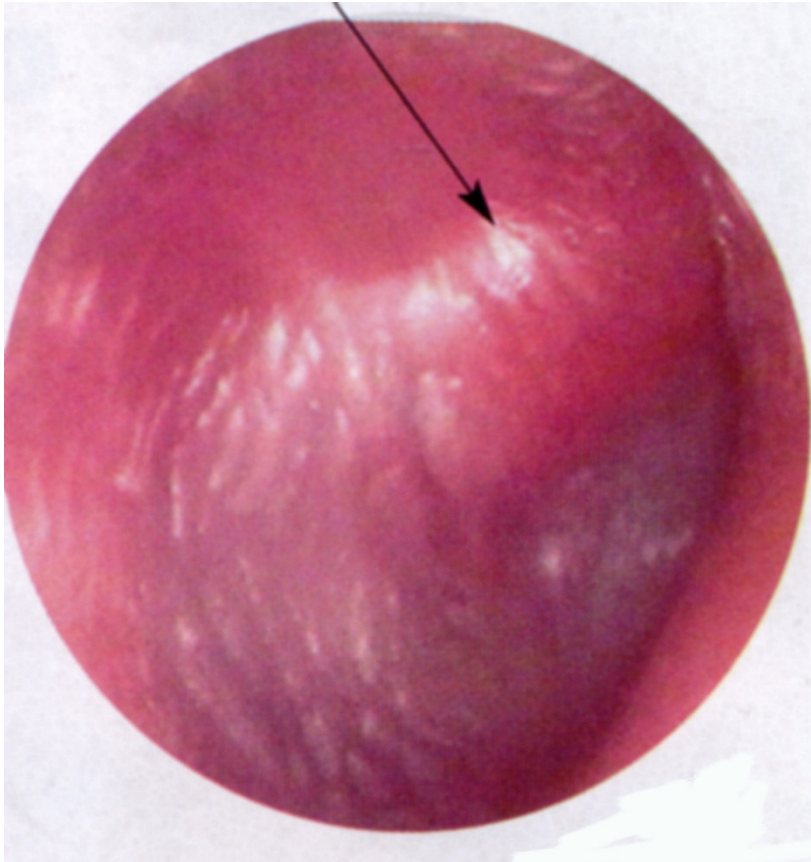
2- Enfant de 5 ans,  
Rhinorrhée purulente  
Évoluant depuis 2 jours  
Apparition d'une otalgie  
douloureuse , fébrile  
Aspect du tympan G

# OMA congestive



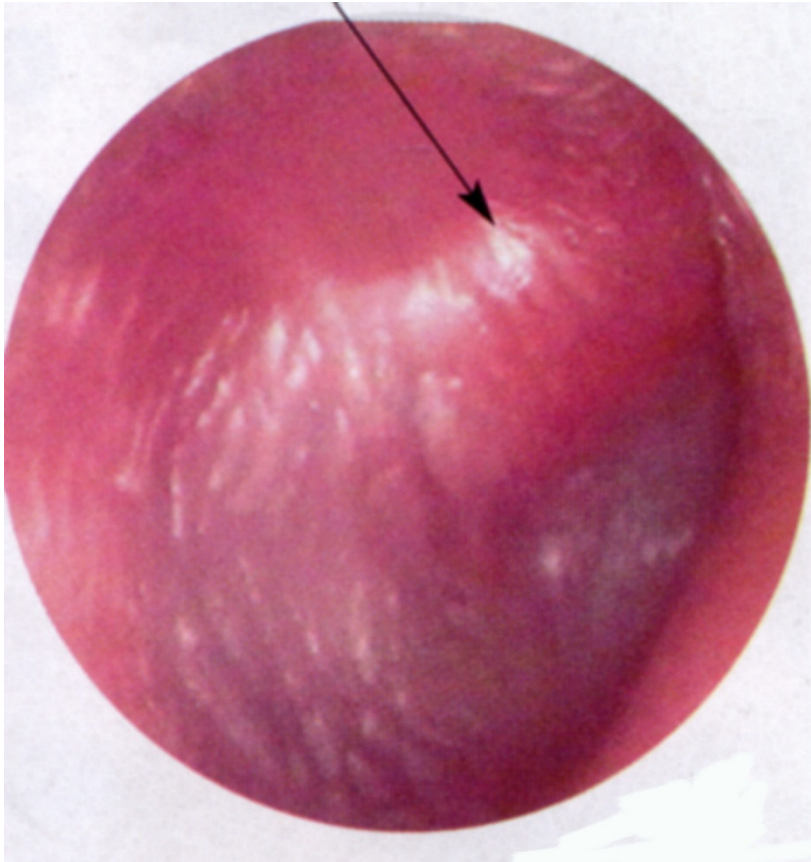
- *Tympan très inflammatoire, rouge*
- *Les reliefs sont visibles, conservés*
- *Le triangle n'est presque plus lumineux*
- *Tympan G*



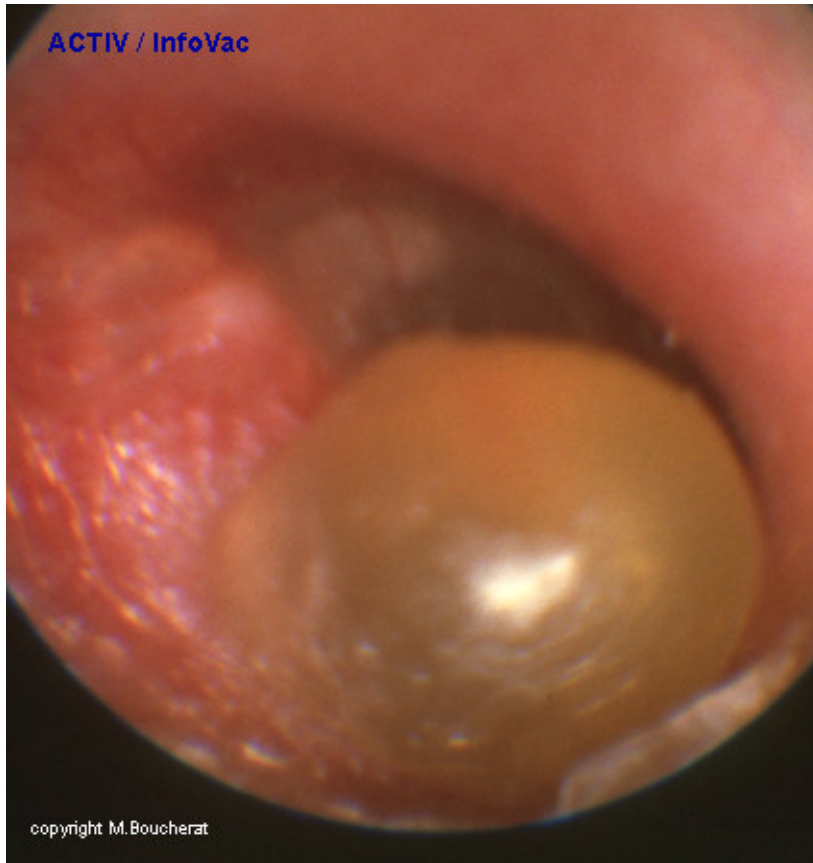


*3- Enfant de 2 ans et  
demi,  
Rhinorrhée purulente,  
T° 38 °7  
Conjonctivite purulente  
associée  
Otalgie Dte*

# OMA purulente



- *Partie postéro-supérieure bombée*
- *Disparition des reliefs du marteau*
- *Tympan inflammatoire*
- *Tympan Dt*



4- Enfant de 5 ans

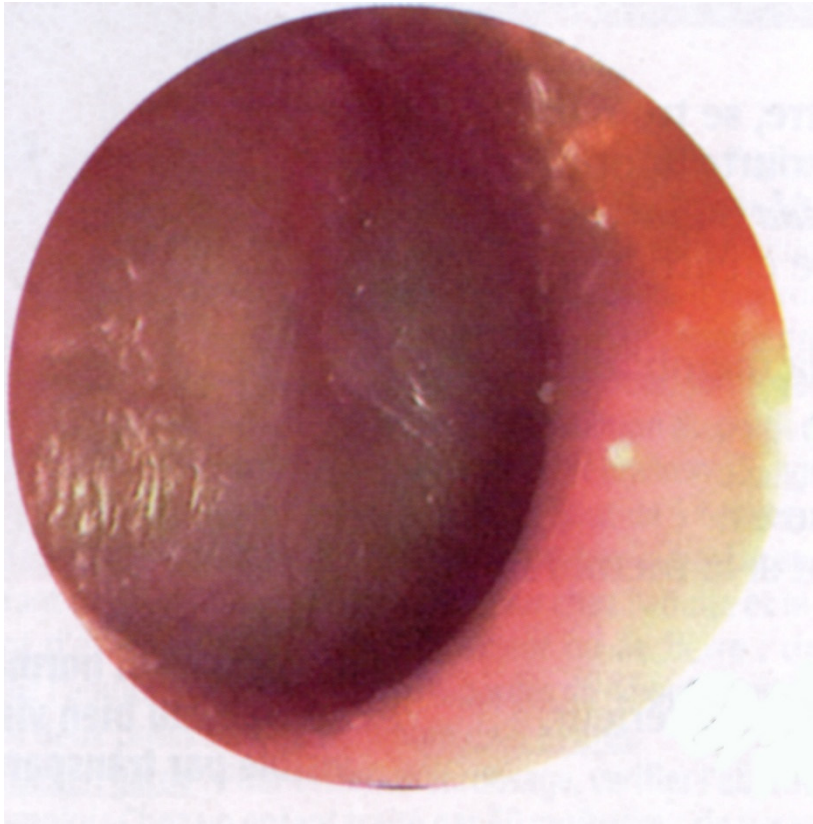- Ootalgie très vive
- T° 39°8
- Toux sèche



# Myringite bulleuse



- *Tympan inflammatoire*
- *Disparition des reliefs*
- *Phlyctène*
- *Tympan Dt*



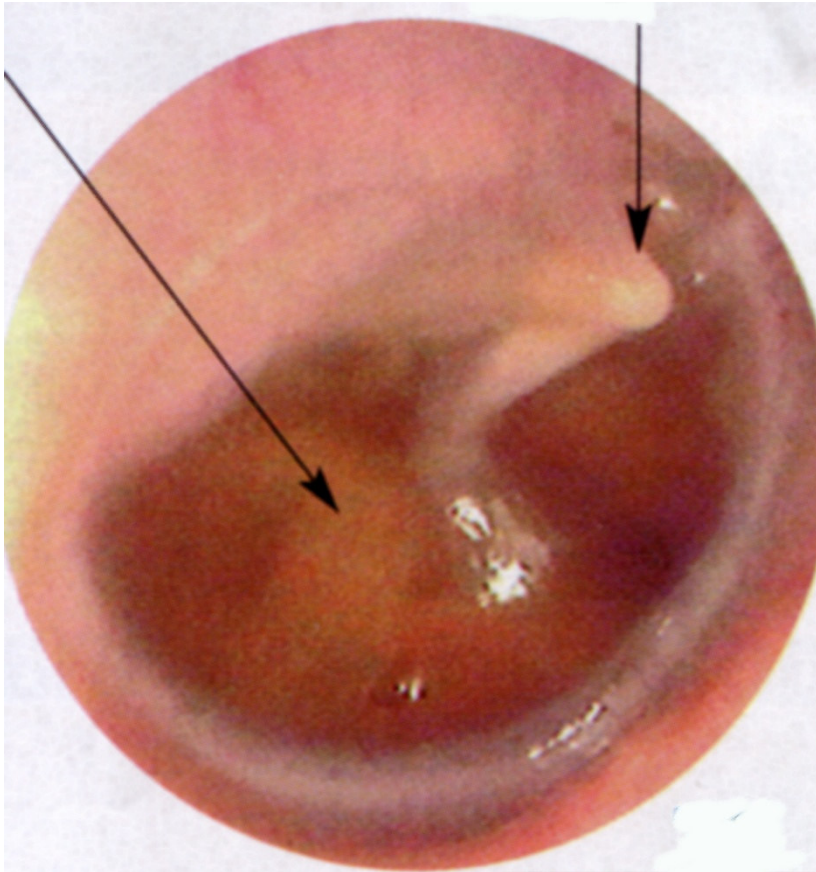
5- Enfant de 4 ans et demi, amené pour examen systématique

- Pas de plainte fonctionnelle
- Tympan Dt

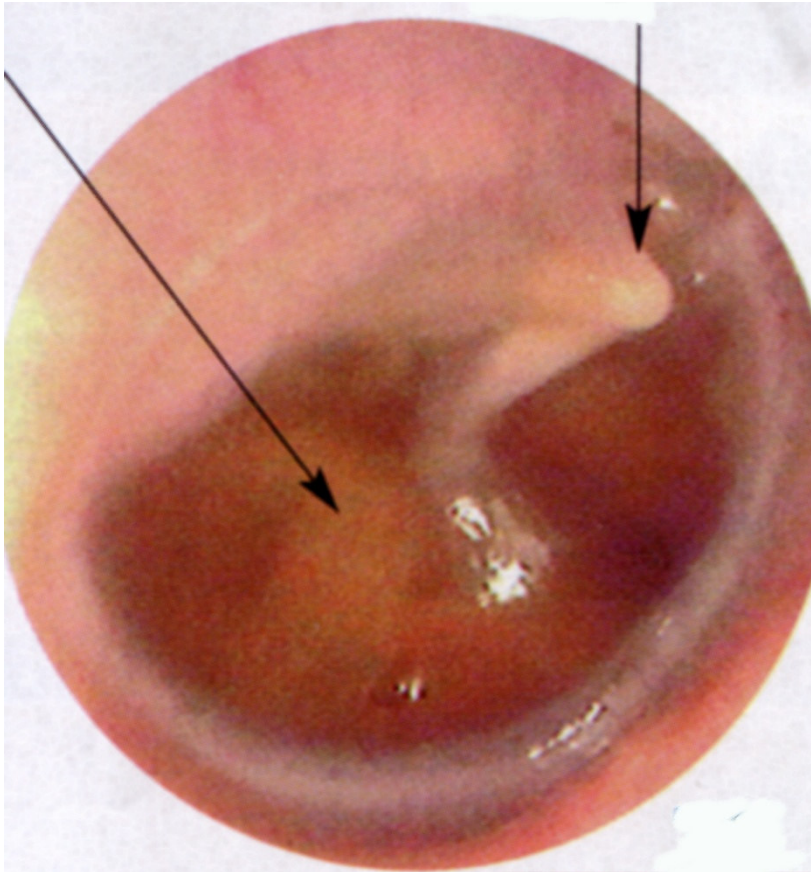
# Otite séreuse (1 )



- *Tympan + ou - inflammatoire*
- *Bombant avec disparition des reliefs*
- *Épanchement ancien épais, « glue-ear »*
- *TD*

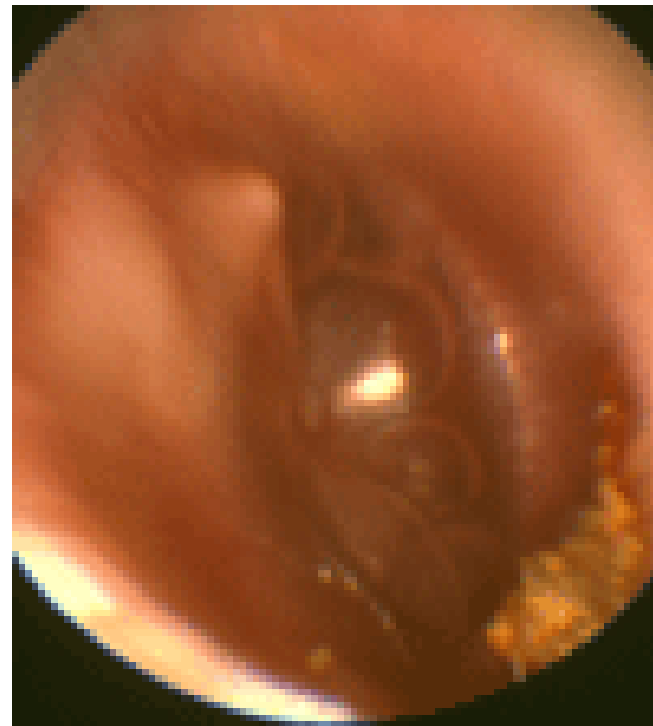
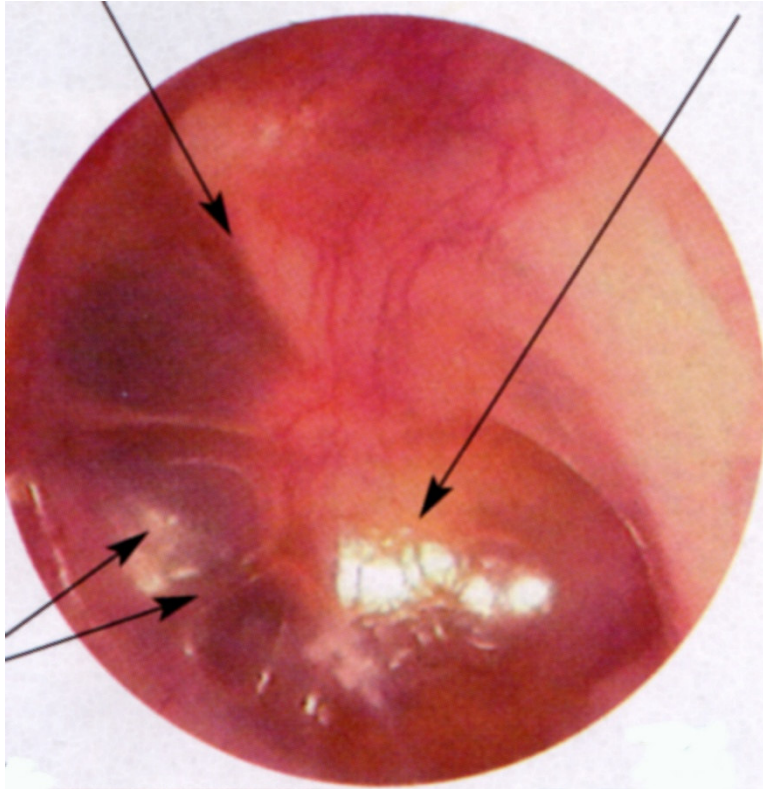


## Otite séreuse ( 2 )

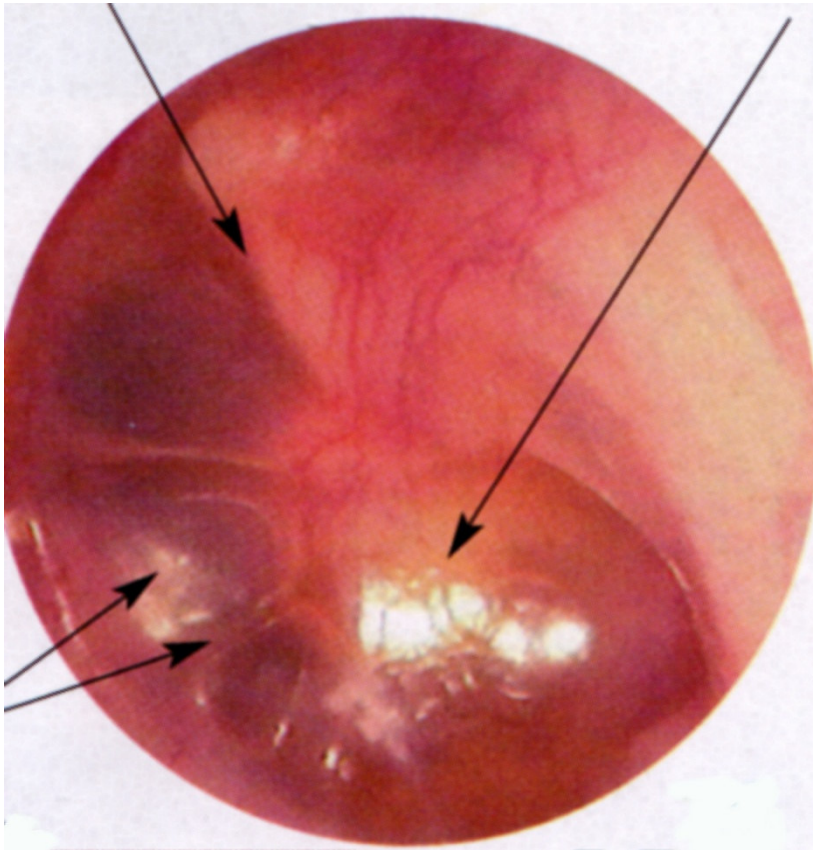


- *Les reliefs sont retrouvés, saillants (osselets)*
- *Mais la membrane est rétractée, le manche du marteau est raccourci*
- *Épanchement visqueux « sucre d'orge »*
- *TD*

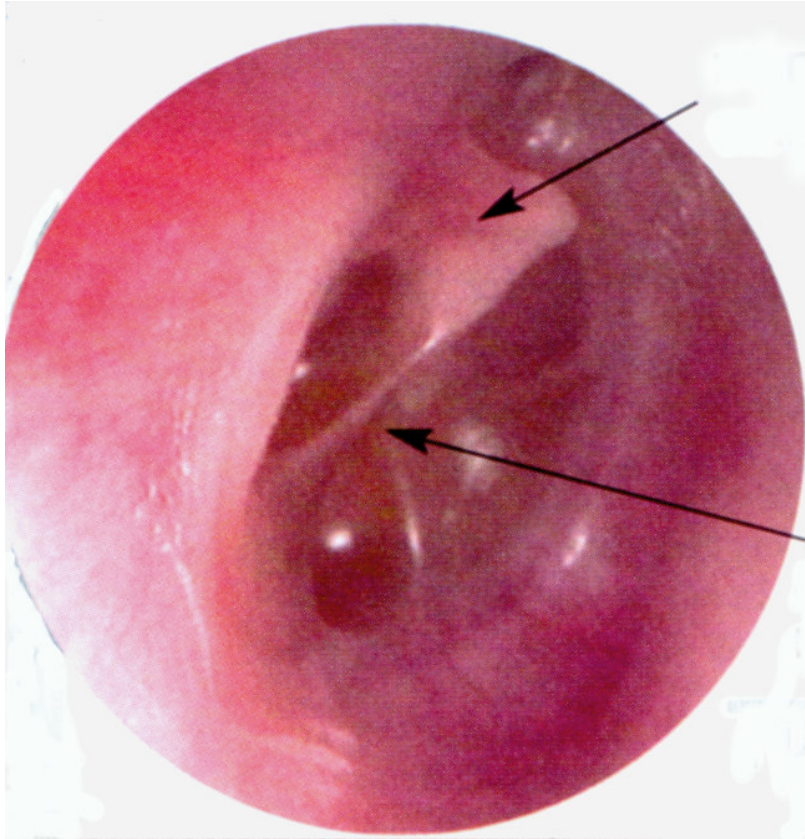




# Otite séreuse ( 3 )



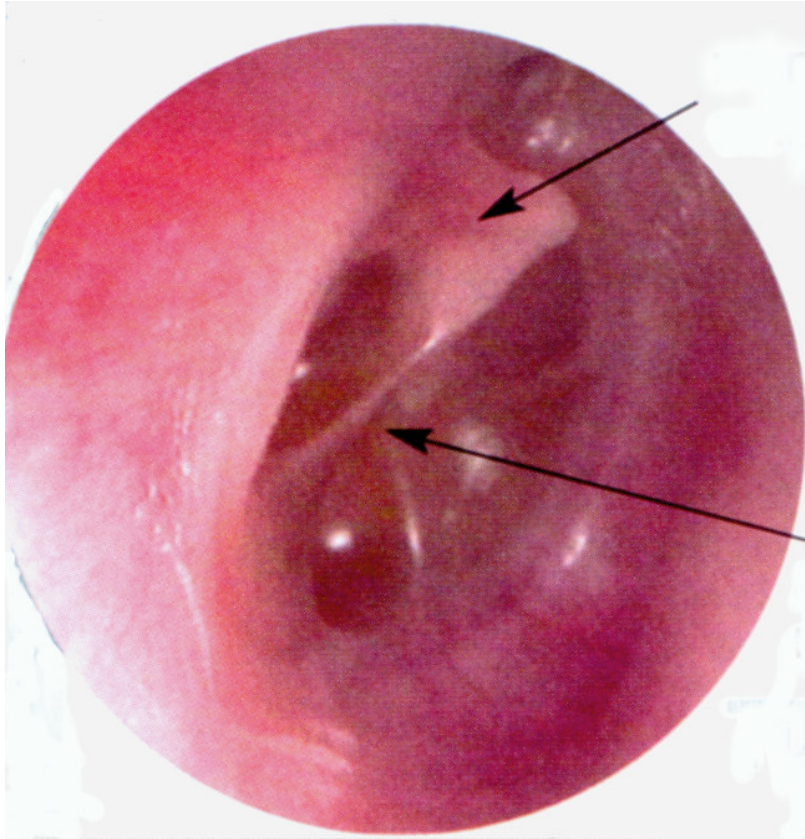
- *Tympan + ou - inflammatoire*
- *Quasi disparition des reliefs, membrane rétractée*
- *Épanchement d'aspect liquide*
- *Présence de bulles gazeuses*
- *TG*



## 6-Enfant de 3 ans

- Retard de langage net avec absence de « je », non utilisation des mots outils , etc..
- Pas de plainte fonctionnelle ORL

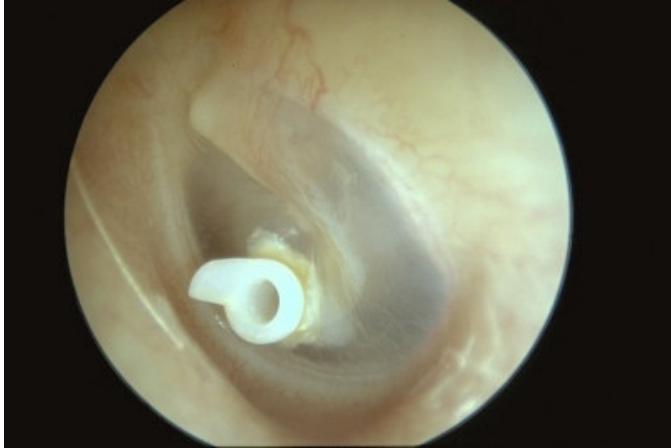# Otite séro-muqueuse active



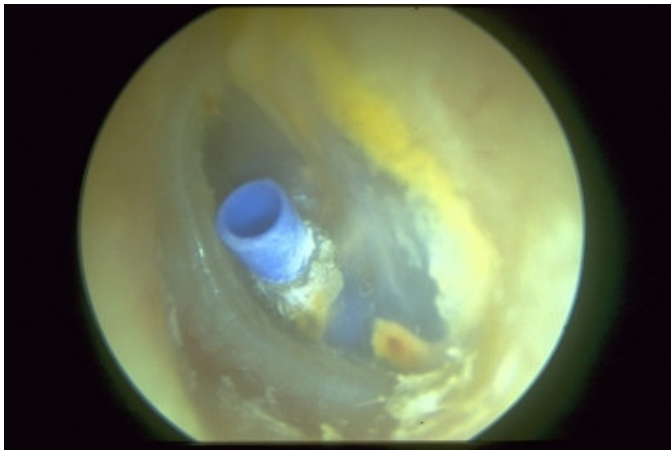
- *Tympan peu inflammatoire*
- *Rétraction tympanique*
- *Tympan Dt*



# Aérateur transtympanique

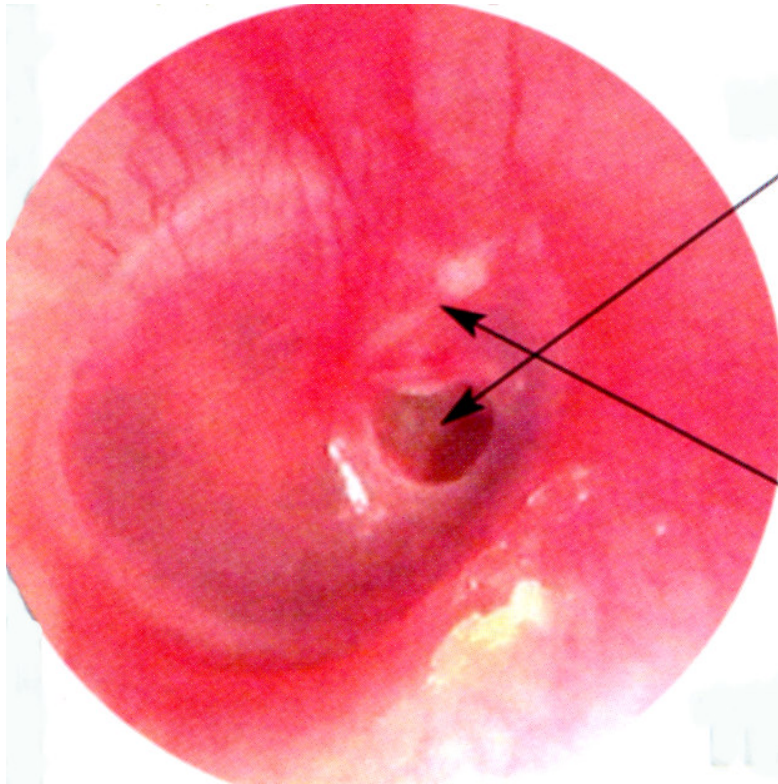


- *Aérateur transitoire*



- *Aérateur permanent*

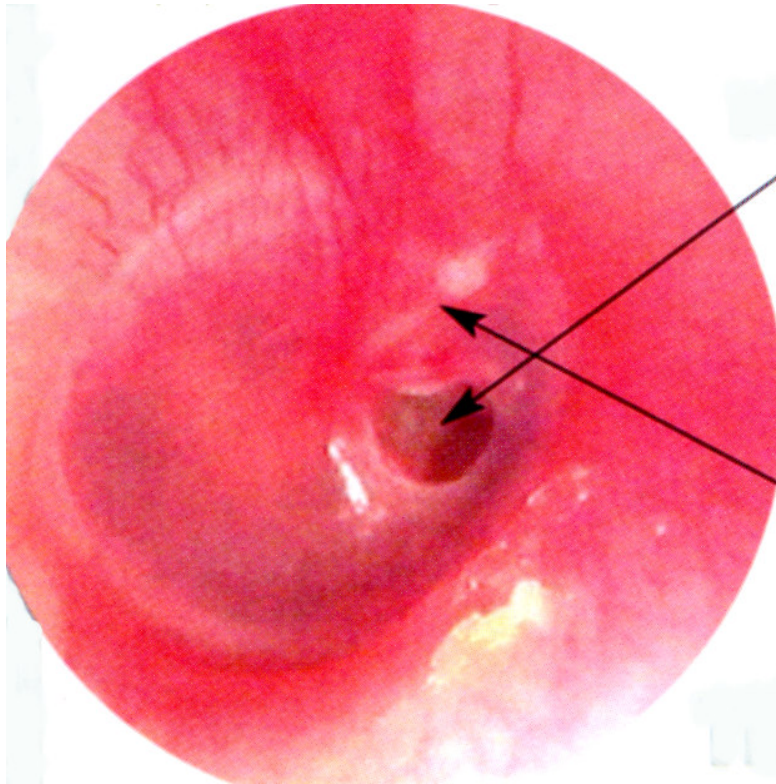




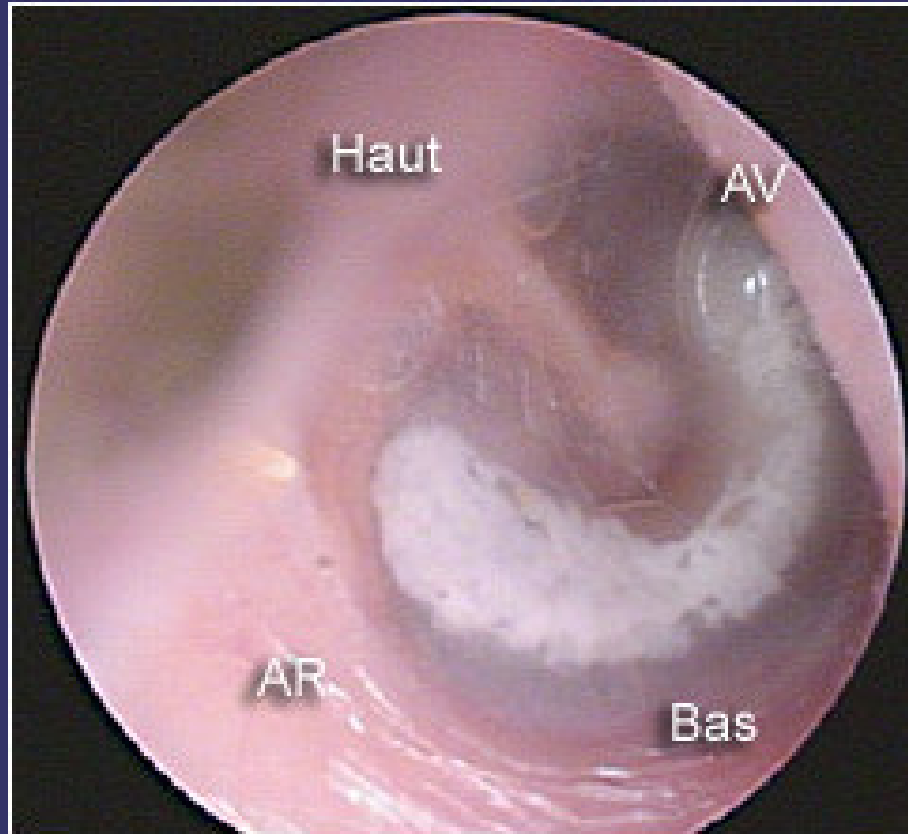
## 7- Enfant de 10 ans

- A reçu une gifle de l'un de ses camarades (?)
- Hypoacousie

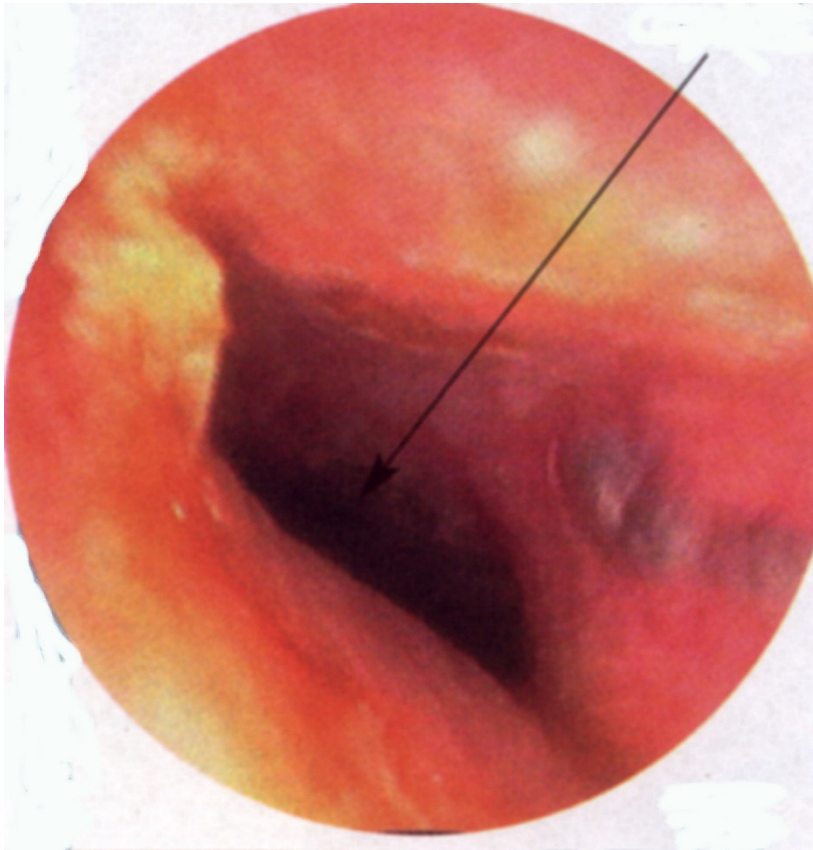
# perforation tympanique



- *Tympan inflammatoire*
- *Perforation tympanique*
- *Antero inférieure*
- *Punctiforme*
- *récente*
- *Tympan Dt*



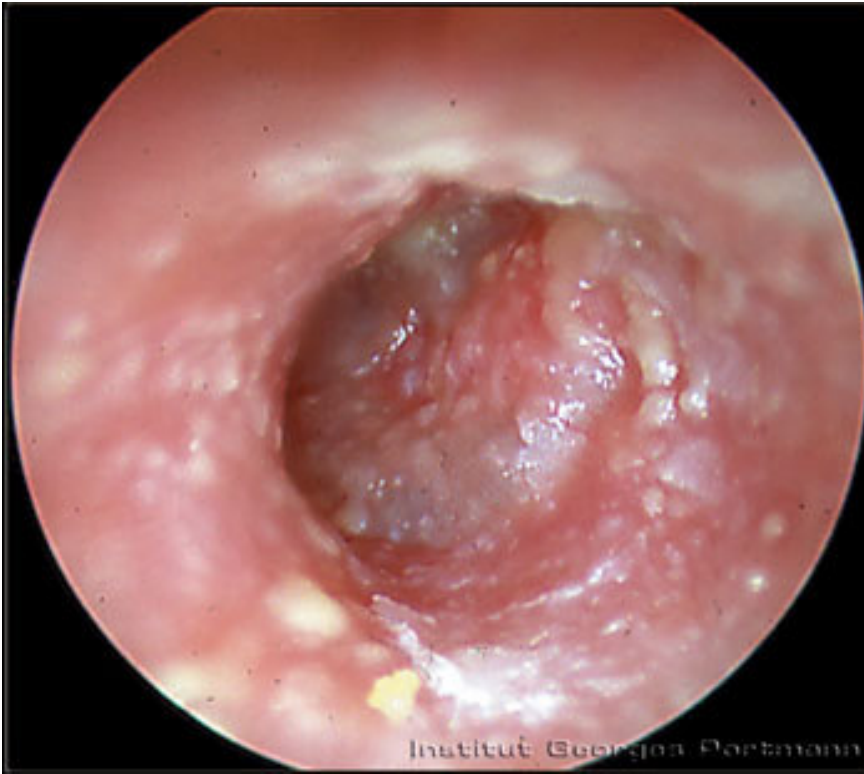©-LIPCOM-Cellule multimédia-Pmi



8- Enfant de 8 ans,

- Vive otalgie Dte
- Otoscopie quai impossible
- Hypoacousie
- Vu en fin d'été

# Otite externe

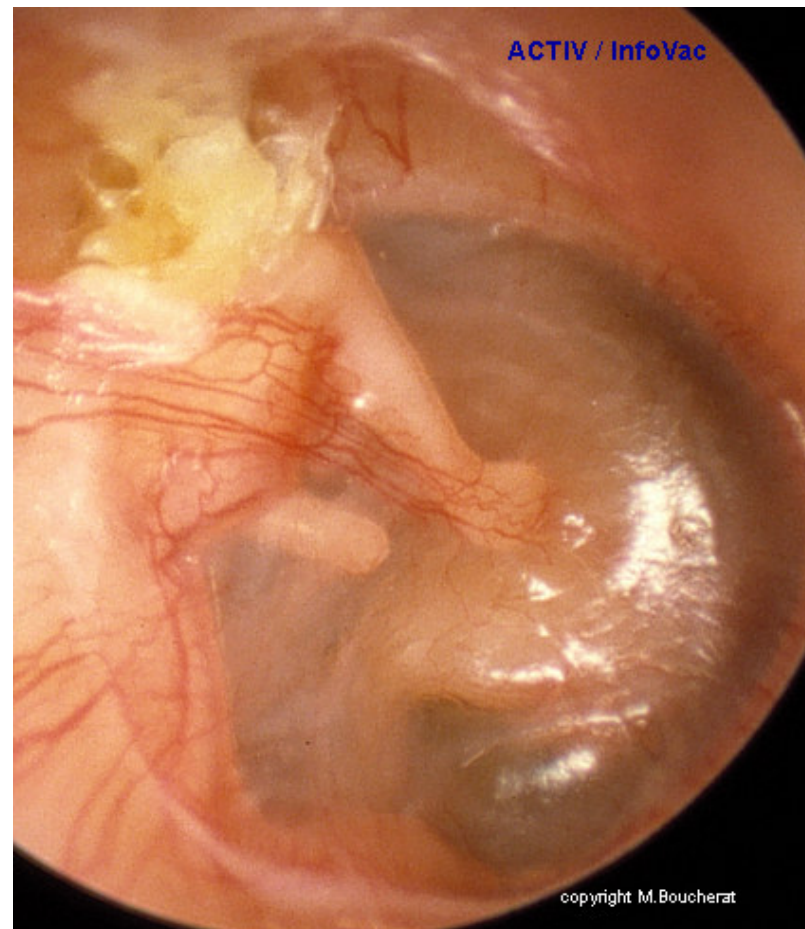
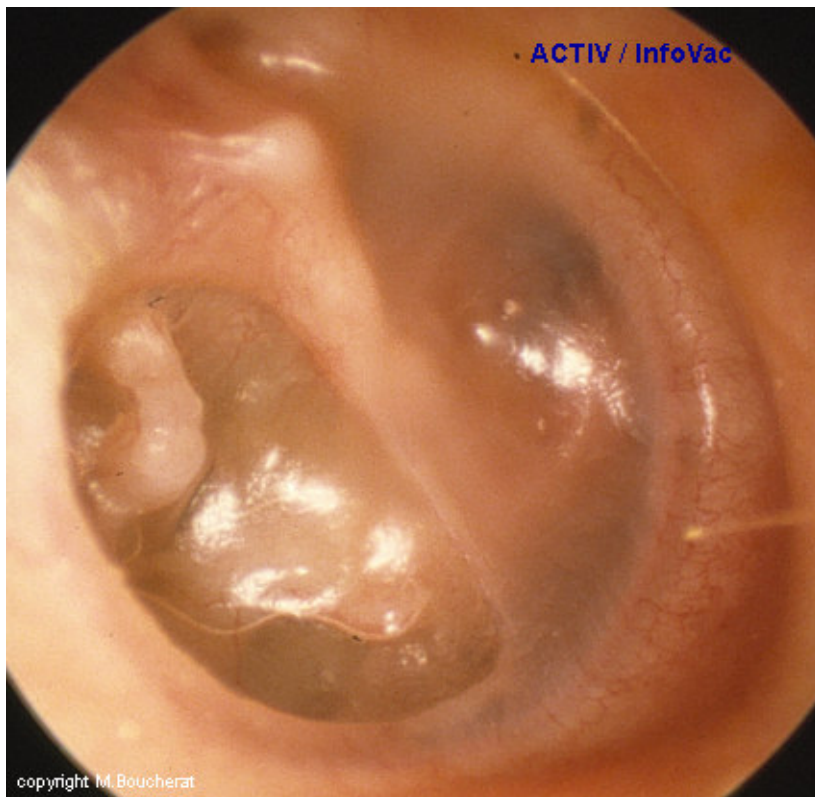


- *CAE inflammatoire, oedématié*
- *Présence de pus*
- *Examen douloureux*
- *Pression du tragus douloureuse*
- *Introduction presque impossible du spéculum*
- *Tympan G*



État pré -chol.

Cholestéatome



# Cholestéatome

