



Ophthalmologie



Enseignement de sémiologie – 2^{ème} année Pharmacie

Pr. Jean-Pierre DUBOIS
Université Claude Bernard LYON I

Autres pathologies courantes



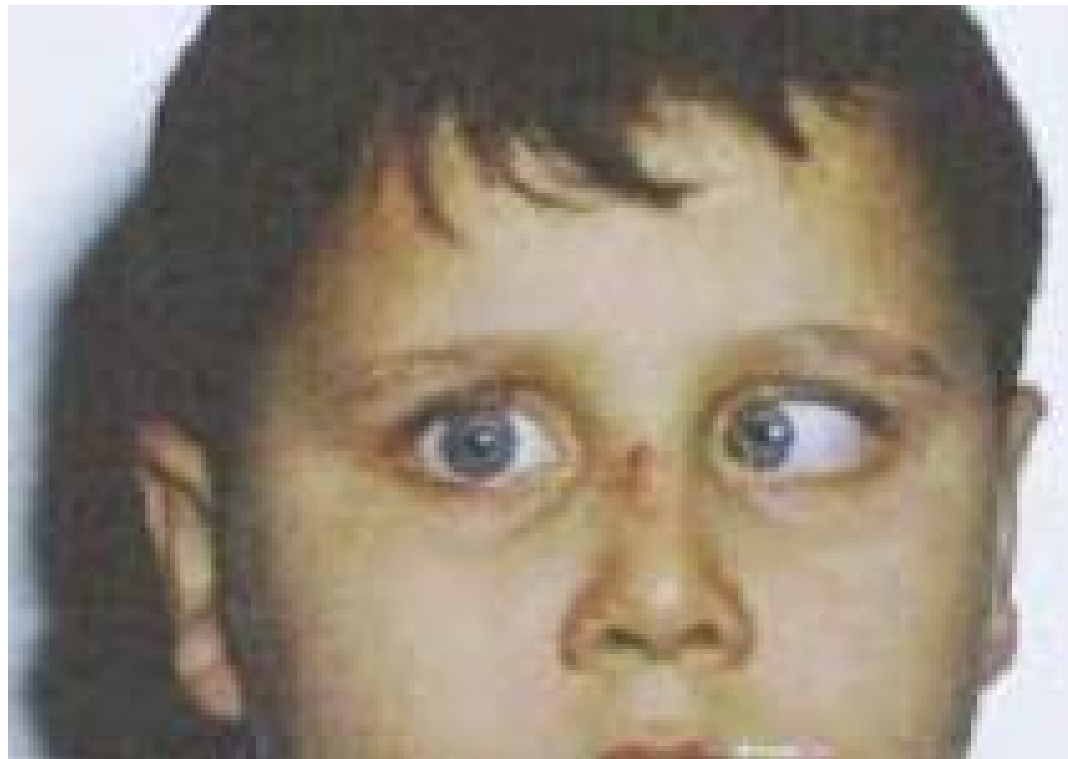

STRABISME

- Pathologie très fréquente, qui touche 4 % de la population en France
- Anomalies des axes visuels des deux yeux qui ne convergent pas vers le même objet de fixation
- Un sujet en strabisme convergent est dit en ésoptropie
- Un sujet en strabisme divergent est dit en exotropie.

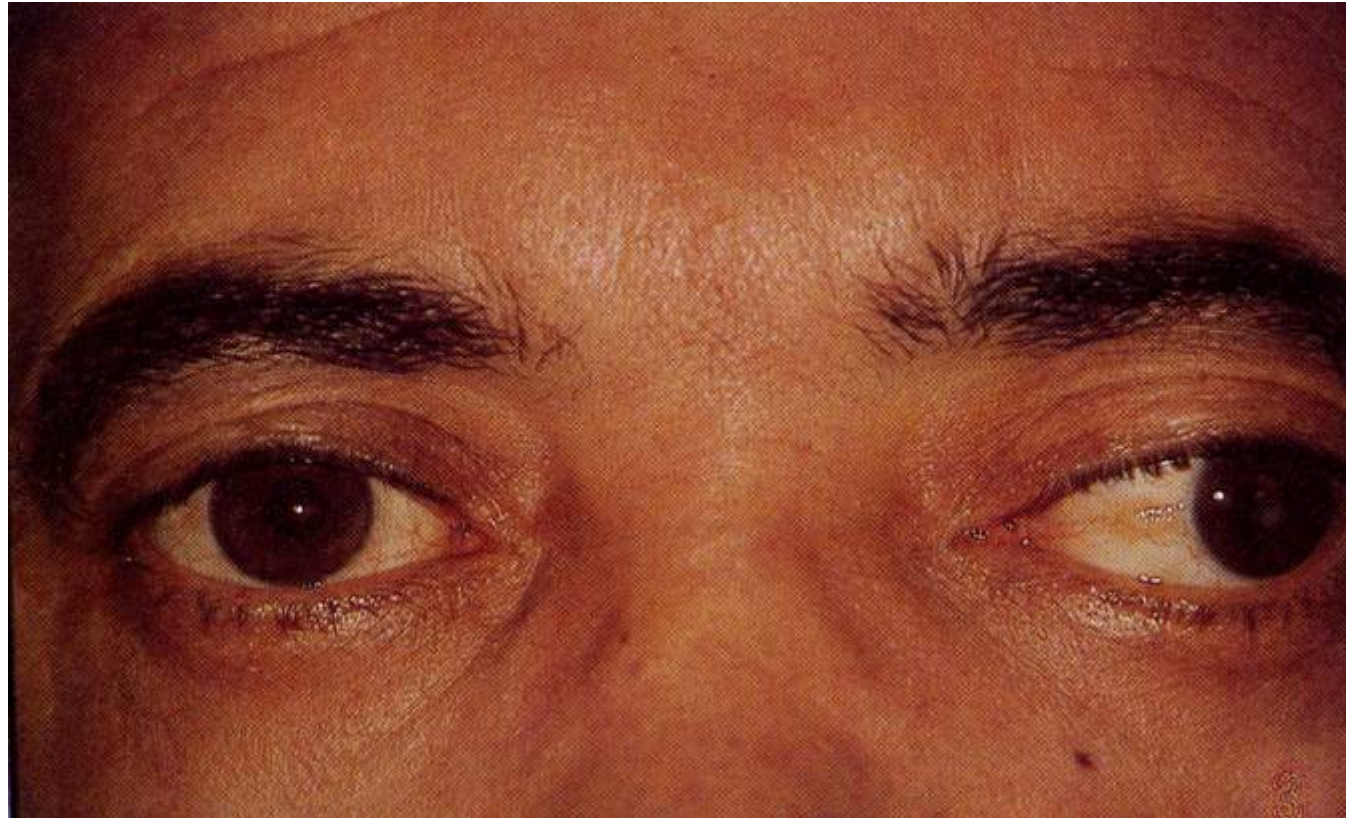

STRABISME CONVERGENT

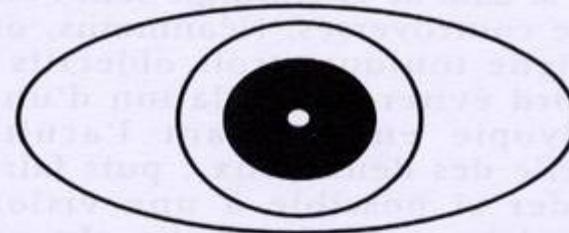
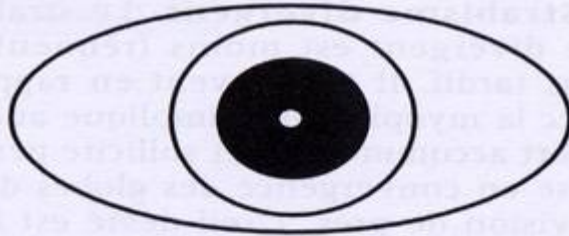





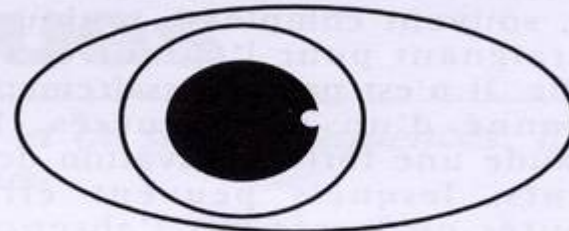
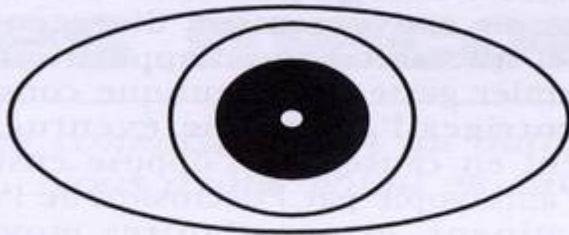
STRABISME DIVERGENT



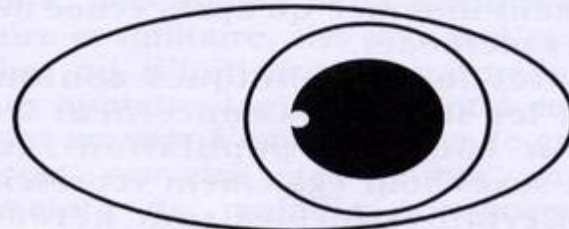
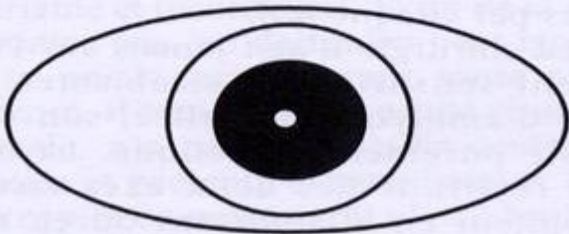
STRABISME : test du reflet



En l'absence de strabisme les reflets d'une source lumineuse sur la cornée sont exactement au centre des pupilles.



En cas de strabisme convergent le reflet sur l'œil dévié est décentré du côté temporal.



En cas de strabisme divergent le reflet sur l'œil dévié est décentré du côté nasal.

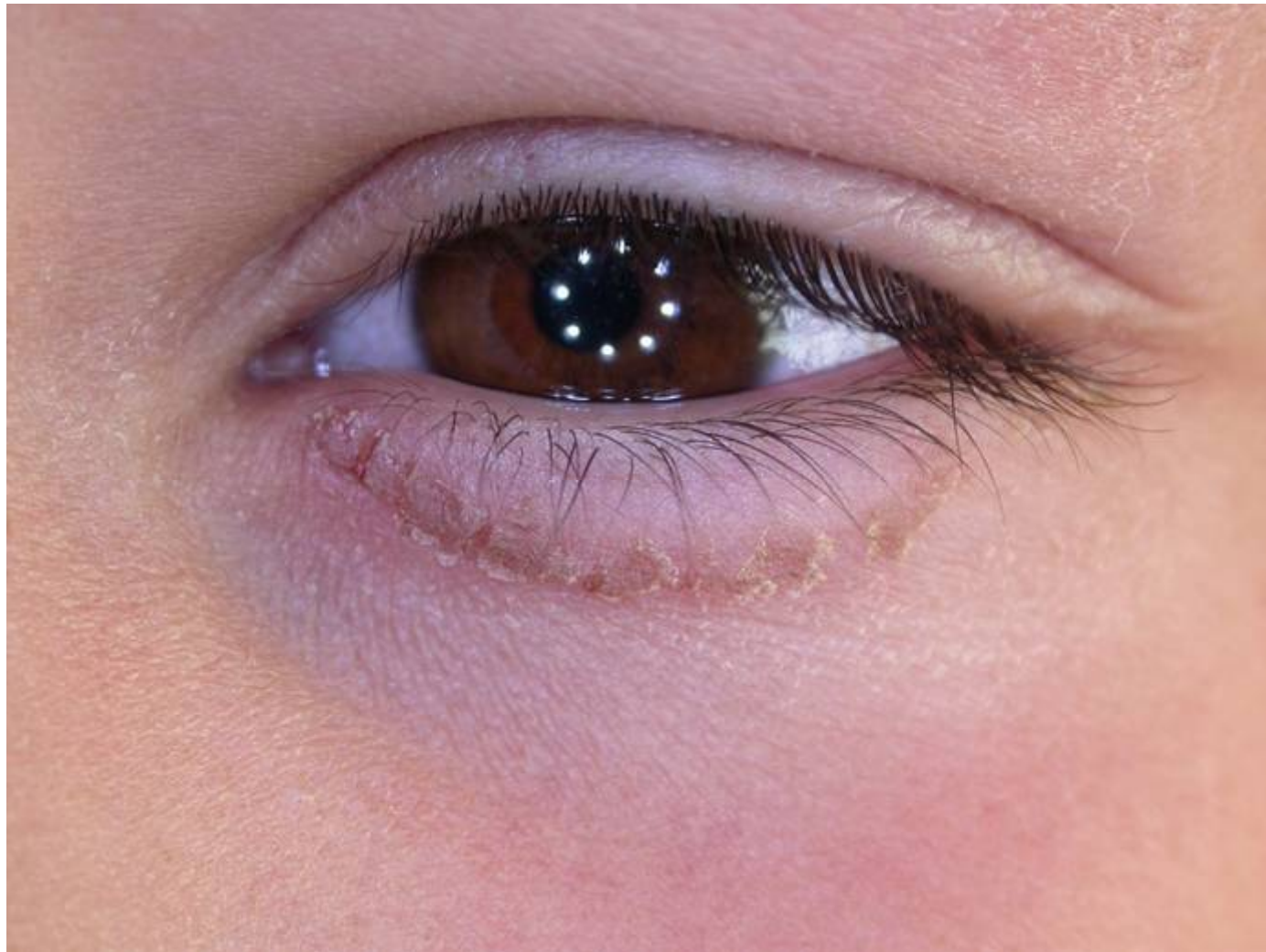

PATHOLOGIE DES PAUPIERES

- ECZÉMA PALPÉBRAL
- ENTROPION
- ECTROPIONS
- PARALYSIE FACIALE

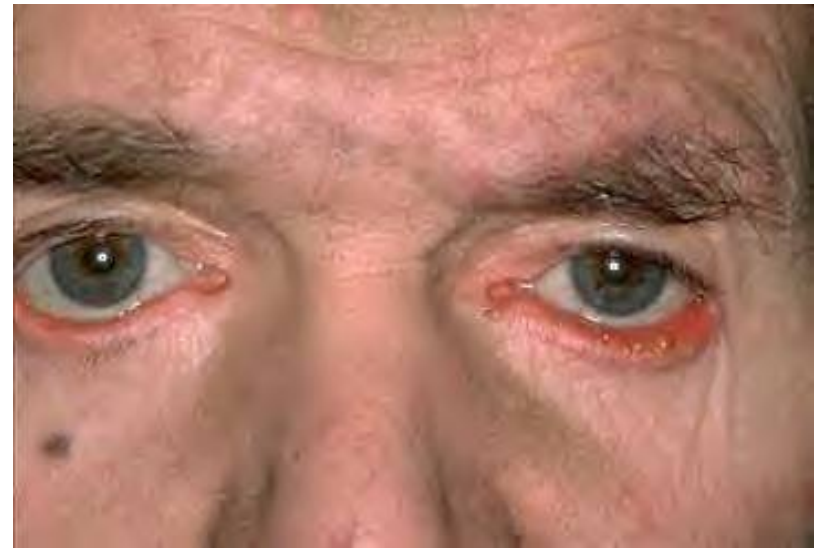

ECZÉMA PALPÉBRAL



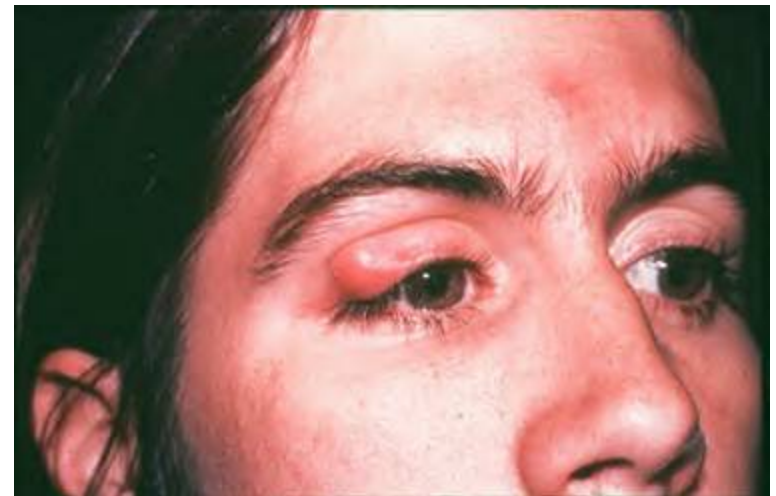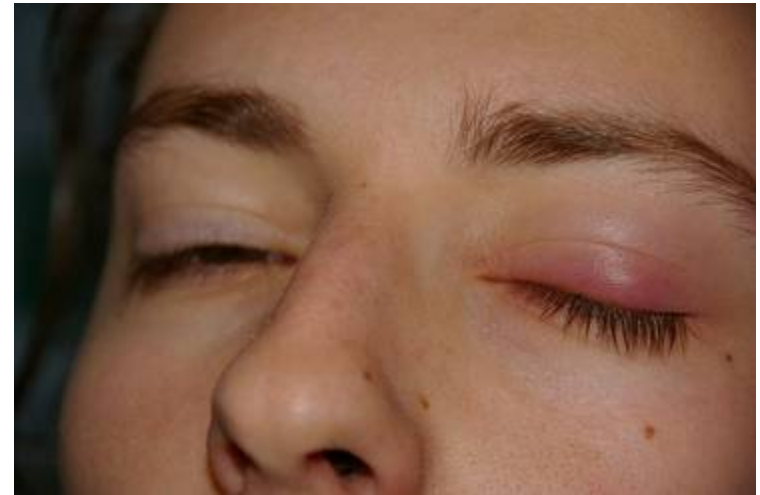ECTROPION

- Éversion du bord libre de la paupière, le plus souvent inférieure, exposant la conjonctive



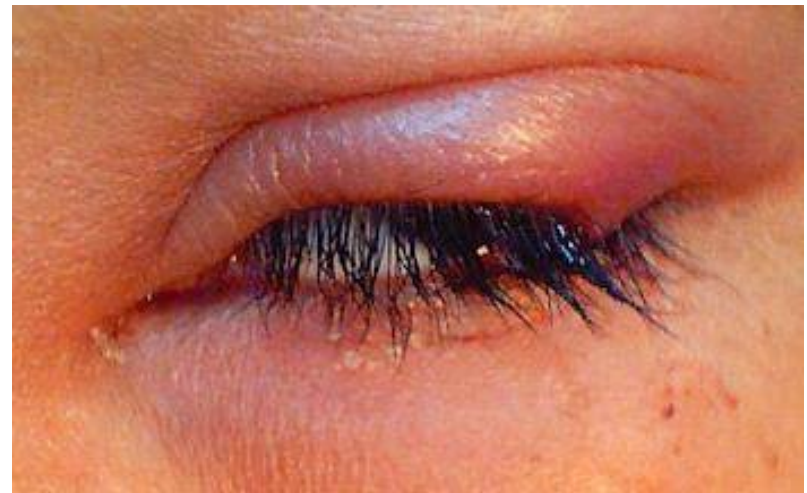
CHALAZION

- Petite boule de la paupière assez dure située sous la peau et qui ne fait pas très mal
- Dilatation d'une glande tarsale
- Traitement antibiotique +/- corticoïdes



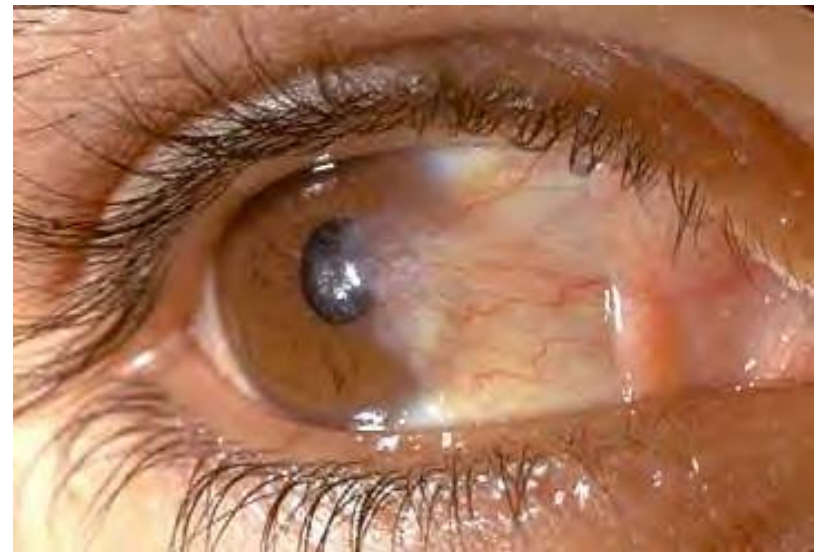ORGELET

- Infection du follicule pileux d'un cil (furoncle)
- Causée par *staphylococcus aureus*.



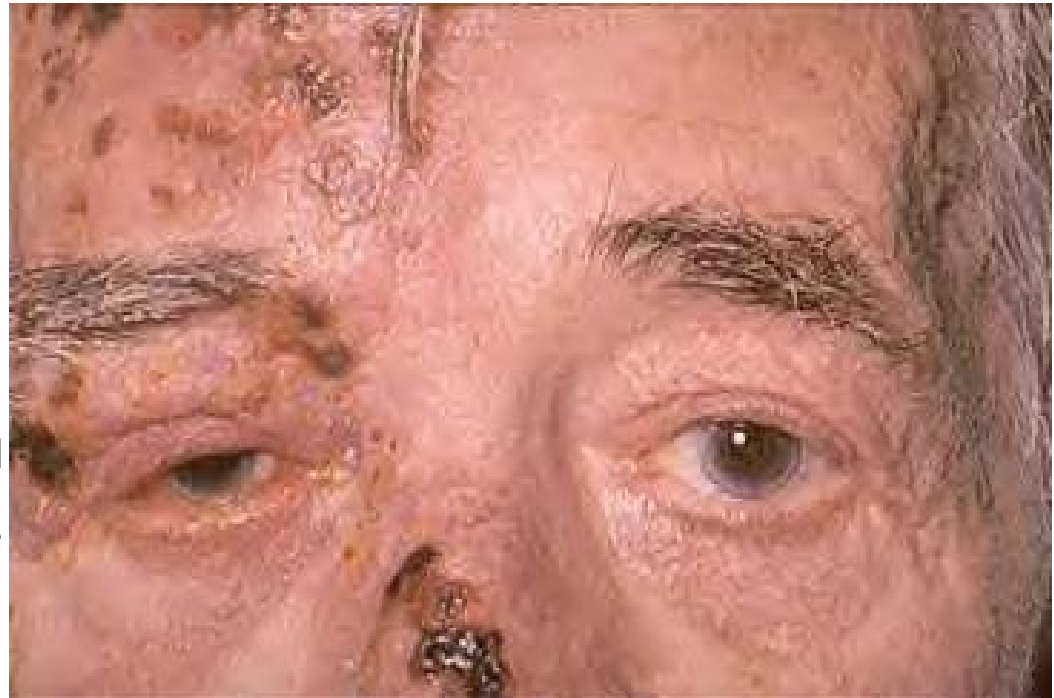PTERYGION

- Épaississement membraneux de la conjonctive



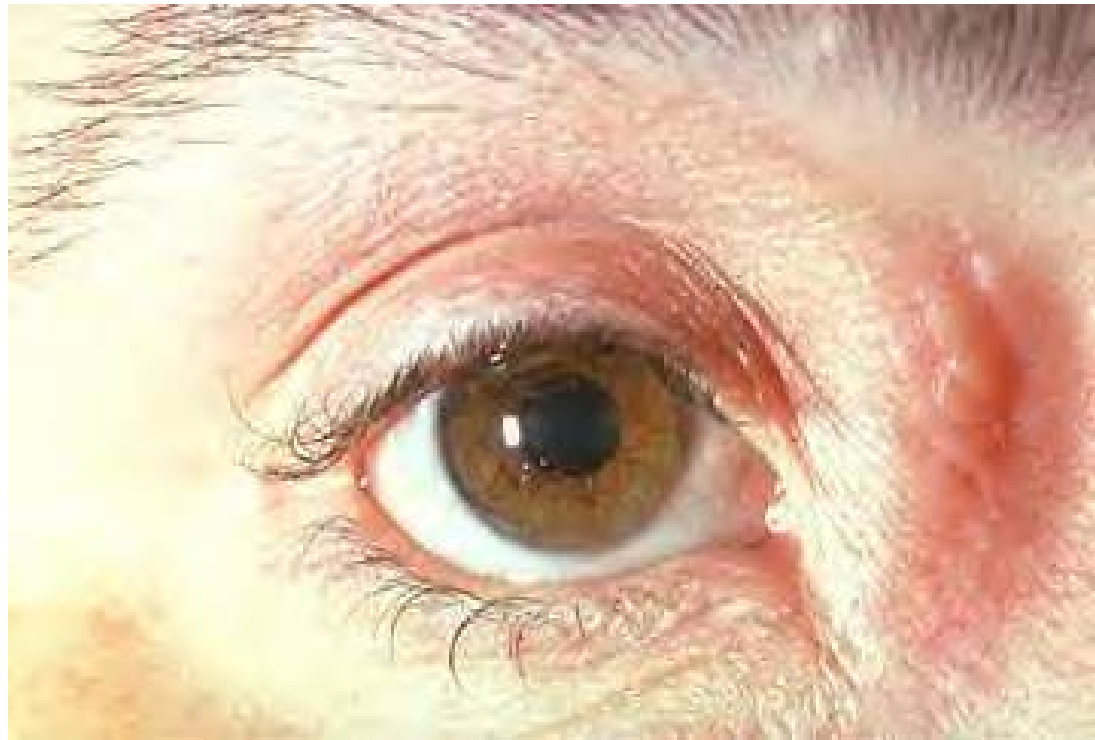ZONA

- Plus fréquent chez le patient âgé
- kératite
- séquelles douloureuses fréquentes indication d'antiviraux quelque soit l'âge



DACRYOCYSTITE AIGUE

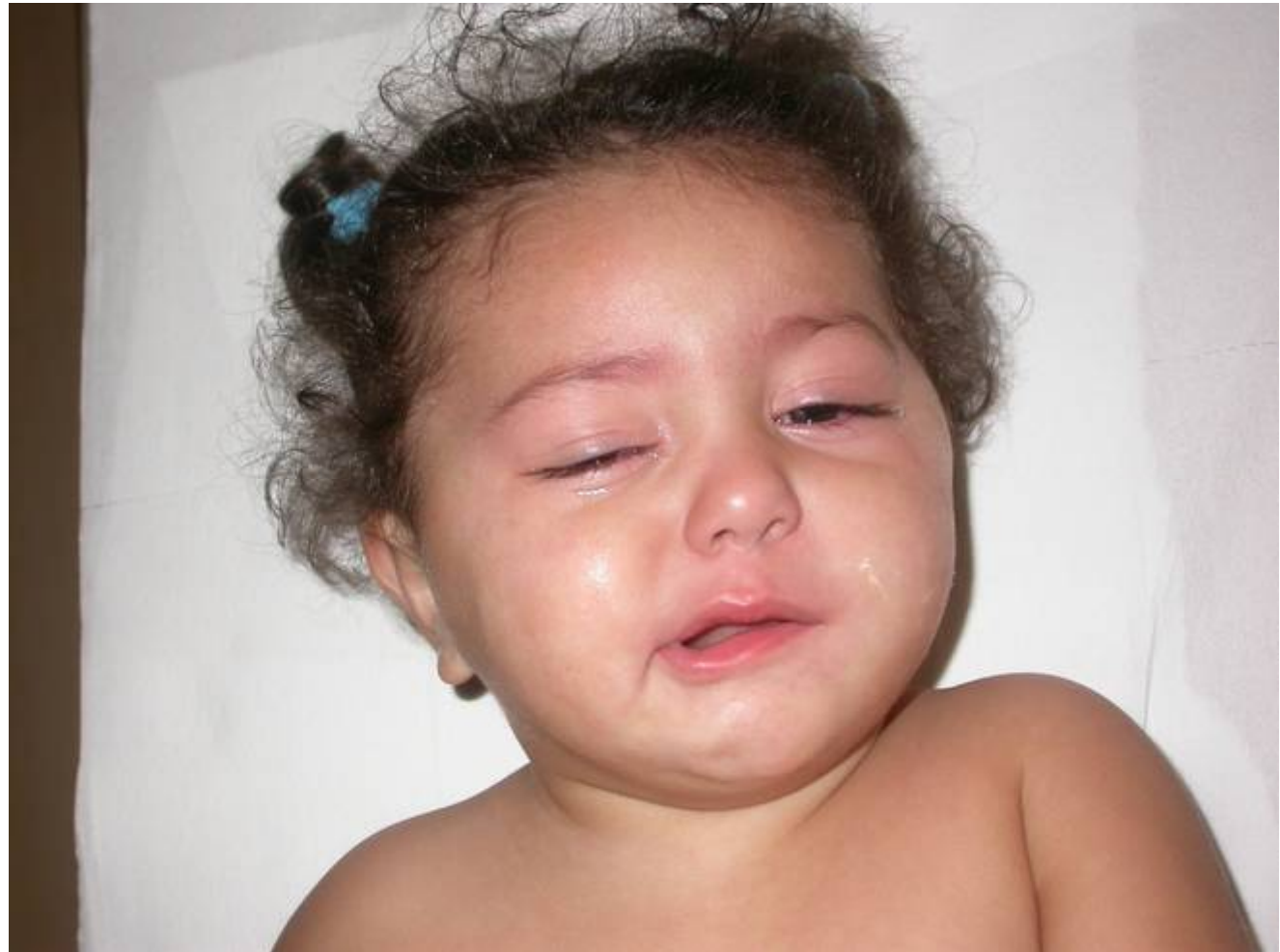- Inflammation aiguë ou chronique du sac lacrymal, avec tuméfaction douloureuse et écoulement de pus.





Paralysie faciale

- PF Gauche

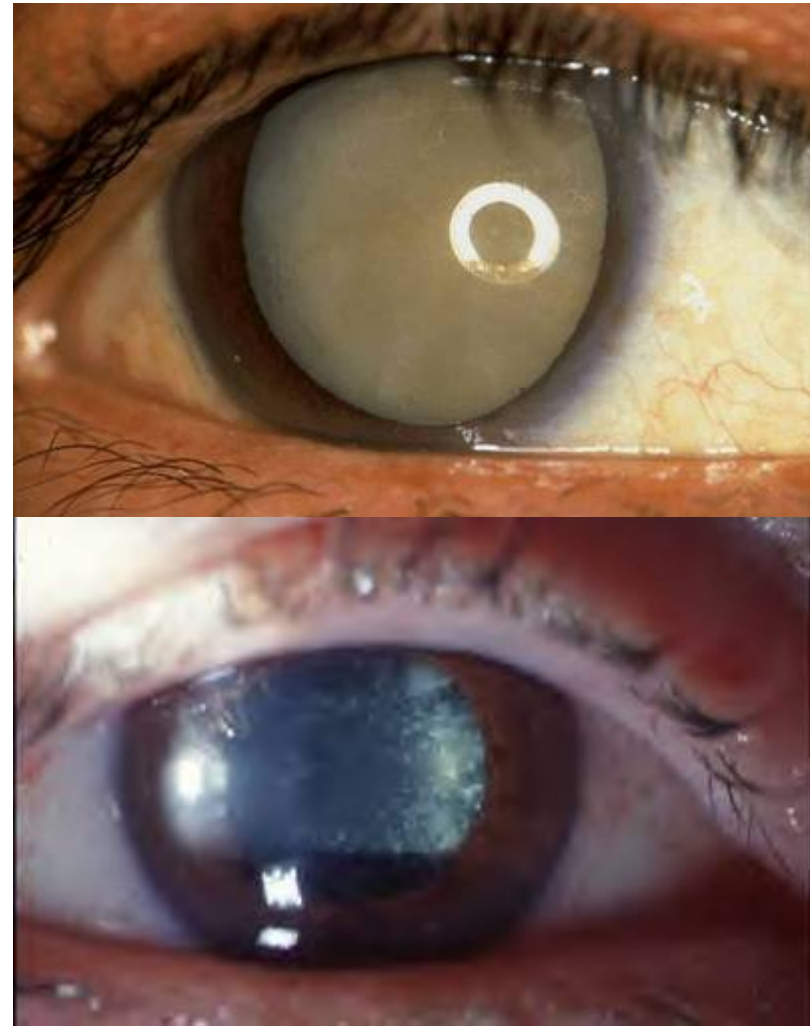




Pathologies du cristallin

CATARACTE

- Opacification du cristallin responsable d'une baisse progressive de la vue
- Accompagnée au début de gêne à la lumière (photophobie)



CONTUSIONS et PLAIES OCULAIRES



URGENCES TRAUMATIQUES
OCULAIRES



CONTUSIONS COUP DIRECT OU PROJECTILE

- ULCERATIONS DE CORNEE
- HYPHEMA TRAUMATIQUE
- TRAUMATISME DU SEGMENT ANTERIEUR
- TRAUMATISME DU CRISTALLIN
- CONTUSIONS DU SEGMENT POSTERIEUR



Traumatisme oculaires

- Enfant dans 1/3 des cas
- Traumatismes ouverts le plus souvent (plaie - inclusion d'un corps étranger)
- Traumatismes fermés, par contusion
- Séquelles 1 fois sur 5 chez l'enfant

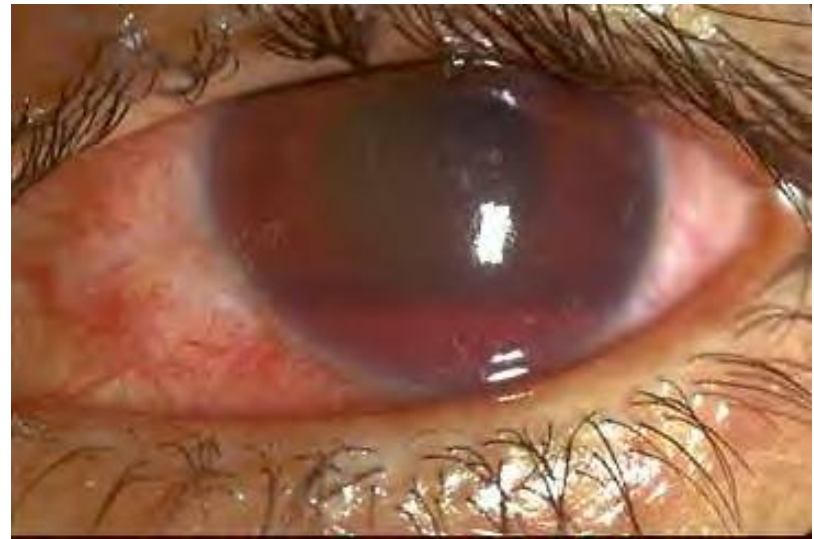

Traumatisme oculaires

- Plaie pénétrante = urgence
- Plaie du rebord palpébral ou de l'angle interne = prise en charge hospitalière
- Contusion apparemment simple (ballon) = avis spécialisé dans les 48 h.
- Baisse de l'acuité visuelle = gravité
- Hémorragie conjonctivale et hématome palpébral ne sont pas des signes de gravité

HYPHEMA

- Épanchement sanguin dans la chambre antérieure de l'œil
- Avis spécialisé



PLAIE DE LA CORNÉE

- Par objet divers
- Tableau clinique de kératite
- Avis spécialisé

